Lane Medical Library

Aus der dermatologischen Klinik der Universität München
(Vorstand: Geheimrat Prof. Dr. v. Zumbusch.)

Vitalfärbung gonorrhoischen Exkretes mittels hochkolloidaler Farbstofflösung.

Inaugural-Dissertation
zur
Erlangung der Doktorwürde
in der
gesamten Medizin

verfaßt und einer

Hohen medizinischen Fakultät
der
Bayr. Ludwig-Maximilians-Universität München

vorgelegt von

OTTO KESSELKAUL
aus
AACHEN.

Digitized by the Internet Archive
in 2026

https://archive.org/details/IA40154015_0242

VITALFÄRBUNG GONORRHOISCHEN EXKRETES MITTELS HOCHKOLLOIDALER FARBSTOFFLÖSUNG.

Da die lebende Zelle Farbstoffe entweder garnicht aufnimmt, oder dieselben, wenn sie, wie z. B. das molekularlösliche Methylenblau, dennoch in ihr Inneres eingedrungen sind, durch oxydierende oder reduzierende Prozesse unschädlich macht, und somit eigentliche Vitalfärbungen wohl nie vorkommen, so würde ich vielleicht besser von einer Degenerationsfärbung sprechen. Die absterbende Zelle ist in weit höherem Grade empfänglich für gewisse Farbstoffe, und liegt demnach in den meisten Fällen eine postvitale Färbung vor.

Ob der Färbungsvorgang physikalisch oder chemisch zu deuten ist, war eine große Streitfrage und bildete den Gegenstand einer längeren wissenschaftlichen Diskussion zwischen v. Möllendorff und Unna. In einem Aufsatz, betitelt: „Zur kritischen Auswertung gefärbter Strukturen in fixierten Präparaten", der dermatologischen Wochenschrift Nr. 49/50 im Jahre 1923 vertritt v. Möllendorff den Standpunkt, daß der Färbungsprozeß physikalisch zu erklären sei, und die rein physikalische Konstante der Diffusionsfähigkeit aller Färbungen mit sauren Farbstoffen beherrscht. Seine genauen morphologischen Analysen der einzelnen Färbungsergebnisse ließen ihn darauf schließen, daß die typische „basische" Färbung etwas wesentlich anderes darstellt, als dasjenige, was man stets mit sauren Farbstoffen, aber auch bei Anwendung mancher basischer Farbstoffe erzielt. Er unterscheidet auf Grund dieser morphologischen Unterschiede eine Durchtränkungs- und Niederschlagsfärbung. Die Durchtränkungsfärbung ist charakterisiert durch eine völlige Durchtränkung der Zellstrukturen mit gelöstem Farbstoff und wird nur bei sauren Farben beobachtet. Die Niederschlagsfärbung dagegen befindet sich niemals in der Substanz, sondern nur an ihrer Ober-

fläche. Sie ist ein Oberflächenphänomen und weist bei Anwendung mancher Farbstoffe Metachromasie auf, d. h. die Niederschlagsbildung dieser Farbstoffe nehmen einen anderen Farbton an, als der gelöste Farbstoff selbst. Ferner läßt sich eine Niederschlagsfärbung leicht in eine Durchtränkungsfärbung überführen. Weitere Untersuchungen über den Unterschied dieser beiden Färbungsarten ergaben, daß man mit dem Zustandekommen einer Niederschlagsfärbung die ausflockende Wirkung saurer Kolloide, z. B. saure kolloidale Farbstofflösungen vergleichen kann. Die Niederschlagsbildung ist nach der Auffassung v. Möllendorffs ein Flockungsprodukt, das in Gegenwart von kolloidalen Säuren an der Oberfläche von Strukturen sich bildet. Er ist der Ansicht, daß die Verteilung der Farbstoffe, mögen sie nun saurer oder basicher Natur sein, nur abhängig ist von der Diffusionsfähigkeit der Farbstoffe und der Dichte der Zellstrukturen, welch letztere ohne Ausnahme einer Durchtränkungsfärbung zugänglich sind. Nach v. Möllendorffs Ausführungen sind also die physikalischen Eigenschaften der Gewebe von so großem Einfluß auf die Verteilung der Farbstoffe, daß rein chemische Wirkungen nicht mehr erkennbar sind.

Im schärfsten Gegensatz zu diesen Anschauungen steht die chemische Einstellung Unnas, der die Färbungsprozesse auf rein chemischem Wege zu erklären versucht. Für die chemische Färbungstheorie spricht die entgegengesetzte Wirkung der sauren und basischen Farbstoffe, bei den gebräuchlichsten Methoden auf die meisten Zellstrukturen. Zu Eingang seiner Erwiderungen in dem wissenschaftlichen Streit will Unna betont wissen, daß seine Untersuchungen und Studien nicht an fixierten Präparaten gemacht wurden, sondern im Gegensatz zu v. Möllendorff an unfixierten, nur in Alkohol entwässerten Geweben ausgeführt wurden. Als Ergebnis seiner Forschungen führt er eine Anzahl von früher ganz unbekannt gebliebenen Stoffen im Gewebe an, und ist der Meinung, bestimmte chemische Körper im Gewebe lokalisieren zu können. So erwähnt er die Entdeckung des sauren Anteils im Protoplasma des sogenannten Granoplasmas, des in jeglicher Hinsicht bekanntesten Zelleiweißes, welches chemisch Cytose genannt wird. Außerdem hebt er als Erfolg der chemischen Forschungen die tinktorielle Lokalisation von zwei basischen Eiweißen und zwei sauren, dem Nukleïn und Globulin, in den winzig kleinen Kernkörperchen eines jeden tierischen Kerns hervor und erwähnt die saure Natur der Zellkerne. Einen physikalischen Einfluß auf den Färbungsprozeß bis zu einem gewissen Grade lehnt er nicht ab, indem er zugibt, daß ein physikalischer Eingriff, wie ihn z. B. die Erwärmung darstellt, das pkysikalische Hindernis bei der Färbung erheblich verringern, unter Umständen überwinden kann, wobei jedoch die chemischen Affinitäten unverändert bleiben sollen und ihre Wirkung bei der Färbung erleichtert werden soll. Nach Unnas Auffassung ist die Färbung ein chemischer Vorgang, der freilich durch physikalische Vorgänge eingeschränkt, aber niemals ausschließ-

lich beeinflußt werden kann. Chemische Affinitäten zwischen Farbe und Gewebe sind für die färberische Auslese von bestimmender Bedeutung und etwa vorhandene physikalische Hindernisse sind durch sie zu überwinden.

Da bei den bisherigen Untersuchungen und Forschungen über Vitalfärbungen stets die Durchlässigkeit der Zellmembranen für die einzelnen Farbstoffe von ausschlaggebender Bedeutung sind, so ist man eher geneigt, der v. Möllendorff aufgestellten physikalischen, als der von Unna vertretenen, chemichen Theorie der Färbungsprozesse sich anzuschließen. In äußerst engen Beziehungen zu diesen Färbungsvorgängen steht ferner die chemische Konstitution der verschiedenen Farbstoffe und so darf ich diese nicht unberücksichtigt lassen. Chemisch unterscheidet man zwischen Krystalloiden und Kolloiden. Krystalloide sind z. B. molekularlösliche Farbstoffe, die durch Membranen leicht diffundieren können. Kolloide dagegen bilden keine wirklichen Lösungen und diffundieren schwer oder garnicht. Die sogenannten hydrophilen Kolloidfarbstoffe zeigen eine wesentlich herabgesetzte Diffusionsfähigkeit, die sich bei den Suspensionskolloiden sogar bis zu einem Mangel an Diffusionsvermögen steigert. Bei der Verwendung zahlreicher kolloidaler Farbstoffe und deren Gemische haben sich als besonders geeignet für Vitalfärbungen oder besser Intravitalfärbungen die beiden Suspensionskolloide Trypanblau und Kongorot erwiesen.

Trypanblau gehört zu der Reihe der Benzidinfarbstoffe und ist das Natriumsalz einer Farblösung, die durch Kuppelung von diazotiertem 0- Toluidin und 1,8 Amidonaphtol 3,6 Disulfosäure entsteht. Sie hat die chemische Formel:

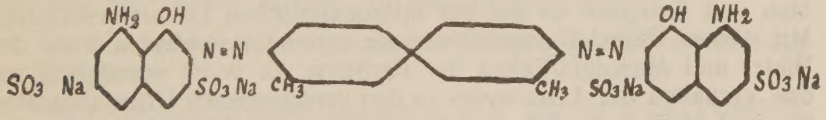

Kongorot ist gleichfalls ein Natriumsalz und ein Abkömmling vom Benzidin. Es entsteht durch die Einwirkung von Naphtylaminosulfosäure auf diazotiertes Benzidin.

$H_2N - C_6H_4 - C_6H_4 - NH_2 \longrightarrow Cl\,N_2 - C_6H_4 - C_6H_4 - Cl\,N_2 +$

(Benzidin) (Diazoniumchlorid d. Benzidin)

$$2\,C_{10}H_6 \begin{cases} SO_3H \\ NH_2 \end{cases} \longrightarrow$$

(Naphtylaminosulfosäure)

$$Na\,O_3S - \underset{H_2N}{C_{10}H_5} - N=N - C_6H_4 - C_6H_4 - N=N - \underset{NH_2}{H_5C_{10}} - SO_3Na$$

Nähere Aufschlüsse über die Beziehungen dieser kolloidalen Farb-

stoffe zum lebenden Gewebe brachten zuerst die Versuche am Tier. Von den zahlreich erschienenen Arbeiten und Werken möchte ich hier nur anführen das Buch von Edwin E. Goldmann: „Äußere und innere Sekretion des gesunden Organismus im Lichte der vitalen Färbung".

In neuerer Zeit haben in der praktischen Medizin die kolloidalen Farbstoffe eine weitaus größere Anwendungsmöglichkeit gefunden und werden in Zukunft wohl auch noch an Bedeutung gewinnen. Bei der Nierenfunktionsprüfung mittels kolloidaler Farbstoffe fand man, daß die gesunde Niere den intravenös injizierten kolloidalen Farbstoff nur in ganz kleinen Mengen ausscheidet, die kranke Niere dagegen schon kurz nach der Injektion eine deutliche Ausscheidung nachweisen läßt. Man stellte fest, daß bei gewissen Nierenaffektionen die Menge des zur Ausscheidung gelangenden kolloidalen Farbstoffes parallel sich verhält zur Eiweißausscheidung und deutete dieses Verhalten mit einer abnormen Durchlässigkeit der Nierenkapillarwand. Nach Bennhold läßt speziell das abnorm rasche Verschwinden des intravenös injizierten Farbstoffes bei Nephrose und insbesondere Amyloidose gewisse diagnostische Schlüsse zu. Die Verweildauer kolloidaler Farbstoffe in der Blutbahn ist verhältnismäßig lange und so verwandte man sie auch zur quantitativen Bestimmung der Blutmenge. Die ersten diesbezüglichen Versuche sind auf Keith, Rowntree und Geragthy zurückzuführen, die Vitalrot verwandten. Das nämliche Resultat zeitigten Griesbachs Bestimmungen nach Injektionen mit Kongorot. 1924 veröffentlichte der Göttinger Internist Seyderhelm eine Arbeit über: „Die Prüfung der Vitalität isolierter Zellen mittels kolloidaler Farbstoffe". Er wandte zum erstenmale eine Mischung der oben schon erwähnten und näher besprochenen Suspensionskolloide, Trypanblau und Kongorot an bei der mikroskopischen Urinuntersuchung. Mit diesem Farbstoffgemisch erzielte er eine besondere Klarheit der Bilder und Mannigfaltigkeit der Farbtöne. Er weist vorzüglich auf das Verhalten der Leukozyten in den verschiedenen Urinsedimenten hin und stellt fest, daß sie bis auf ganz geringe Ausnahmen bei akut entzündlichen Prozessen ungefärbt bleiben. Das beweist, daß es sich vorwiegend um jugendliche noch lebende Zellen handelt, deren Zellwände noch ungeschädigt und nicht durchlässig sind. Längere Beobachtungen während des klinischen Verlaufes einer akuten Cystitis zeigten, daß gleichzeitig mit dem Abklingen des entzündlichen Prozesses die Sedimentfärbung immer mehr zunahm. Waren es anfangs nur etwa 10% der Leukozyten, die sich färbten, so stieg der Prozentsatz, sodaß zum Schluß sich 90% und 100% färbten. Sobald ein erneuter entzündlicher Nachschub auftrat, der sich klinisch in einer Verschlechterung des subjektiven Befindens und mit Fieber anzeigte, veränderte sich auch das Sedimentbild, indem die Anzahl der ungefärbten Leukozyten sich wiederum vermehrte. In manchen Fällen, in denen der entzündliche Charakter der Erkrankung schon nachgelassen hatte, trat erst nach einer halben

bis einer Minute die Hinfälligkeit der Leukozyten und ihr Verlust an Vitalität zutage, indem sie sich in mehr oder minder großer Anzahl färbten. Ganz ähnlich verhielten sich die Leukozyten im Urinsediment bei Pyelitiden und Nephritiden. Wenn bei den ersteren Erkrankungen die rundlichen und geschwänzten Nierenbeckenepithelien und ihre Färbbarkeit auffielen, so verdienten bei letzteren die verschiedenen Zylinderarten und ihre Färbung besondere Beachtung. Die granulierten teils staubförmig, teils grobkörnigen Zylinder färbten sich in den verschiedenartigsten Farbtönen. Hyaline Zylinder waren entweder der Färbung überhaupt nicht zugänglich, oder zeigten eine gleichmäßige Färbung bald heller, bald dunkler. Die im Sediment von Amyloidnieren sich findenden Wachszylinder wiesen eine gleichmäßig tief dunkel-schwarzblaue Färbung auf. Die nicht selten im Urinsediment männlicher Patienten auftretenden Schleimzylinder färbten sich schwachrötlich. Erythrocyten im Sedimentbild waren zumeist ungefärbt und besaßen infolge ihres Hämoglobingehaltes einen gelblichen Farbton. Aus diesen Untersuchungen geht hervor, daß diese färberische Methode einmal die Anschaulichkeit der Sedimentbilder erhöht, ein andermal diagnostische Schlüsse zuläßt auf den Grad und die Art der Entzündung. Auf Anregung von Seyderhelm wurden mit seinem Farbstoffgemisch an der chirurgischen Klinik in Göttingen interessante Untersuchungen über das Verhalten der Leukozyten bei Empyemen, Furunkeln und sonstigen chronischen und akuten chirurgischen Eiterungen von Helene v. Loesecke ausgeführt. Die Arbeit erschien in Bruns Beiträgen für Chirurgie in der Festschrift für Stich in Göttingen. Ihren Forschungen lagen zwei Fragen zugrunde.

1. Lassen sich aus der Färbung prognostische Schlüsse ziehen über den eventuellen Verlauf des Eiterungsprozesses?

2. Ermöglicht diese färberische Methode eine Differenzierung der Eitererreger?

Ihre Untersuchungen erstreckten sich von der ersten Punktion eines Empyems bez. von der ersten Inzision eines Furunkels bis zur Heilung. Bei einem Pleuraempyem, wo auch das klinische Bild auf die Schwere des Prozesses schließen ließ, waren beim ersten Punktat wie auch bei allen weiteren Untersuchungen bis zum Exitus 100% der Leukozyten gefärbt. Bei gewöhnlichen Furunkeln, die ohne weitere Komplikationen zur Heilung gelangten, waren am Anfang bei der Eröffnung der Eiterhöhle annähernd 100% oder 90% der Zellen gefärbt. Bei dem jeweiligen Verbandswechsel fiel allmählich die Zahl der gefärbten Zellen stark ab, bis auf 40% und 30%. Daraus konnte man den Schluß ziehen, daß die Schädigung des Organismus nicht mehr schwer war und die Virulenz der Bakterien nachgelassen hatte. Je nach Art der Erreger zeigte die Färbung gewisse Unterschiede in der Farbtönung. Der durch Staphylokokken hervorgerufene Eiterungsprozeß färbte sich mit der Seyderhelm'schen Lösung stets rötlich bis violett, während der Pneumo-

kokken- und Streptokokkeneiter ein Überwiegen des blauen Farbtons der gefärbten Formelemente erkennen ließ. Ganz ähnlich war die Färbung bei Colieiter. Tuberkulöser Eiter zeigte außer rötlich gefärbtem Zelldetritus keinen wesentlichen Unterschied von Staphyokokkeneiter. Dem Färbungsprozeß vollständig unzugänglich blieb dauernd der sterile Eiter aus sympathischen Kniegelenksergüssen.

Ganz analog den Untersuchungen des Urinsedimentes von Seyderhelm gestalteten sich die unserigen mit seiner Farbstofflösung bei gonorrhoischem Exkret.

Mit einer Platinöse entnahm ich den Harnwegen das gonorrhoische Exkret und brachte dasselbe auf einen Objektträger. Um etwa schädigende mechanische Insulte zu vermeiden, die vielleicht das gewünschte Bild verändern konnten, verstrich ich den Exkrettropfen nicht. Möglichst schnell brachte ich einen Tropfen der Farbstofflösung auf das so gewonnene Präparat, um auch etwaige Fehlerquellen durch Eintrocknen des Exkretes zu verhindern und vermengte ihn mit der Ecke eines Deckgläschens mit dem Exkret. Darauf wurde, wie üblich, das Präparat mit dem Deckgläschen bedeckt und die mikroskopische Untersuchung vorgenommen. Ein zu großer Tropfen der Farbstofflösung erschwerte eine exakte Untersuchung der einzelnen organischen Formelemente, die je nachdem völlig ungefärbt oder buntgefärbt, sich auf einem blau-violetten Grund statt auf einem weißen Untergrund dem Auge präsentierten. Ich untersuchte stets bei stärkerer Vergrößerung, einmal, da bei schwacher Vergrößerung eine genaue Arbeit unmöglich ist, ein andermal, um keine Zeit zu verlieren, da bei längerem Warten immer mehr Zellen die Undurchlässigkeit ihrer Membranen einbüßen und somit eine quantitative Bestimmung der gefärbten Zellen ungenau wird. Wenn ich somit bemüht war, Fehlerquellen zu verhüten, bin ich mir dennoch bewußt, sie nicht ganz beseitigt, aber immerhin auf ein Mindestmaß beschränkt zu haben. Was nun die Färbung der einzelnen Formelemente anbelangt, so färben sich die Leukozyten schwachblau-blauviolett oder orange-rot-bräunlichrot selbst rostbraun. Eine bräunlichrote Färbung, die ich stets bei einem höheren Prozentsatz der gefärbten Formelemente bei den Leukozyten vorfand, erscheint mir als die Färbung der am meisten degenerierten Zellen. Eine ganz besondere Mannigfaltigkeit in der Farbtönung weisen aber die Epithelzellen auf, die damit die Bilder äußerst bunt gestalten. Das Zellprotoplasma färbt sich schwarzblau-tiefdunkelblau oder rötlich-orange oder gar braunrot. Neben vereinzelten Zellen, die keine Kernfärbung aufzuweisen haben, findet man wiederum andere, deren Kerne eine wesentlich intensivere Färbung als das Protoplasma ihrer Zelle zeigen oder gar eine andere Farbe aufgenommen haben. So konnte ich vereinzelt Zellen mit rötlichem Plasma und blauviolettem Kern beobachten. Die im gonorrhoischen Exkret männlicher Patienten ab und zu auftretenden Schleimzylinder, die eine fadenförmige Struktur zeigen, vielfach ineinander verschlungen

und an ihren Enden büschelartig aufgesplittert sind, färben sich schwachrötlich und stellenweise gleichmäßig intensiv rot.

Meine Untersuchungen erstreckten sich auf 30 Fälle, von denen 10 männliche und 20 weibliche Patienten waren. Bevor ich auf die einzelnen Fälle näher eingehe, möchte ich erwähnen, daß wiederholte Versuche, das gonorrhoische Exkret bei Befallensein der Cervix zu untersuchen, fehlschlugen. Ganz unabhängig von dem Grad der gonorrhoischen Affektion und ob der Entzündungsprozeß akut oder chronisch war, färbten sich stets etwa 80—90% der im Präparat enthaltenen Leukozyten. Als Ursache für diese Erscheinung bin ich geneigt anzunehmen, daß der Kristellersche Schleimpfropf das gonorrhoische Exkret im engen Halskanal sich stauen läßt, und somit durch das längere Verweilen des Exkretes in der Cervix die Zellmembranen geschädigt werden, bezw. die Zellen altern und teilweise absterben und damit der färberische Prozeß wesentlich begünstigt wird.

Fall 1.: R. J. 28 Jahre — Gonorrhoe, Epididymitis sinistra bei einem kryptorchistischen Hoden im Leistenkanal.

Anfangs äußerst reichliches Exkret, das fast ausschließlich Leukozyten aufweist, die nur ganz vereinzelt Farbe aufgenommen haben. 2 Tage hatte der Patient höhere Temperaturen. An diesen Tagen war das Exkret wesentlich geringer und färbten sich etwa 50% der Leukozyten, wie auch der vermehrten Epithelien. Sobald die Temperatur wieder auf die Norm herabgesunken war, nahm das Exkret wieder zu und sank die Zahl der gefärbten Leukozyten wieder bis auf 10%. Mit einer Besserung im Allgemeinbefinden verminderte sich das Exkret wieder. Die Leukozyten wurden weniger und die Anzahl der Epithelzellen wuchs. Hand in Hand mit diesen Erscheinungen färbten sich die Leukozyten von 20 auf 40%, 60 und 80%. Mit einer Färbung von 80% wurden die Kontrollpräparate nach Gram gefärbt rein und fanden sich keine Gonokokken mehr. Stets fanden sich bald mehr, bald weniger Schleimzylinder in den Präparaten.

Fall 2.: O. K. 26 Jahre — Gonorrhoea subakuta anterior et posterior, Epididymitis sinistra.

Reichliches Exkret, das fast nur Leukozyten enthält, von denen etwa 10—20% gefärbt sind. Da Patient über heftige Schmerzen klagte, wurden warme Umschläge und ein Thermophor verordnet. Während dieser Wärmeapplikation, die seine Beschwerden linderte, färbten sich fast sämtliche Formelemente. Nachdem die Schmerzen nachgelassen hatten und diese Behandlung nicht mehr notwendig war, färbten sich nur mehr 40% der immer noch sehr zahlreichen Leukozyten. Nur ganz allmählich stieg der Prozentsatz der sich färbenden Leukozyten und Epithelien bis auf 60 und 70%. Das Exkret wurde nach und nach sehr gering und verschwand dann völlig. Nur hier und da fanden sich Schleimzylinder in den Präparaten.

Fall 3.: W. L. 19 Jahre — Gonorrhoea anterior et posterior acuta, Epididymitis.

Stets nur sehr geringes Exkret. Von den Leukozyten färbten sich schon zu Beginn meiner Untersuchungen annähernd 40%, von den weitaus zahlreicheren Epithelien, dagegen nur 20%. Der klinische Befund war positiv. Im Laufe der Untersuchungen komplizierte das klinische Bild eine Funikulitis und sank damit auch die Leukozytenfärbung auf 20% herab. Mit Eintritt der Besserung stieg die Färbung der Leukozyten wieder auf 40, 60, 70, 80 und 90%. Zu gleicher Zeit vermehrten sich auch die gefärbten Epithelzellen, bis sich schließlich fast alle bis auf wenige Ausnahmen deutlich färbten. Anfangs fanden sich fast regelmäßig Schleimzylinder in den Präparaten, später jedoch nur mehr ganz vereinzelt. Die Kontrollpräparate wurden damit negativ.

Fall 4.: N. H. 17½ Jahre — Gonorrhoea acuta anterior et posterior, Prostatitis.

Zuerst war das Exkret sehr reichlich, ließ aber schon nach wenigen Tagen wesentlich nach und blieb bald ganz aus. Mit der Verringerung des Exkretes sank die Zahl der Leukozyten und stieg die Anzahl der Epithelzellen. Wenn zu Beginn sich etwa nur 10% der Leukozyten färbten, so konnte ich deutlich das Steigen der Prozentzahl verfolgen, bis sich schließlich fast sämtliche Zellelemente färbten. Als etwa 80% der Leukozyten und Epithelien sich mit dem Farbstoffgemisch beladen hatten, wurden auch die Kontrollpräparate einwandfrei negativ.

Fall 5.: B. N. 38 Jahre — Gonorrhoea acuta anterior et posterior, Prostatitis.

Wie bei Fall 4, traten keine besonderen klinischen Komplikationen auf. Nachdem das Exkret sehr reichlich war, ließ es alsbald nach. Längere Zeit hindurch färbten sich 40% der Leukozyten und 50% der Epithelien. Schließlich färbten sich 60 und 70%. Als kaum mehr Exkret vorhanden war und die Epithelzellen die Bilder beherrschten, die Leukozyten nur mehr spärlich waren, färbten sich fast alle Zellen und wurde auch klinisch der Befund negativ. Sehr zahlreich waren zu Anfang Schleimzylinder in den Präparaten nachzuweisen.

Fall 6.: F. K. 28 Jahre — Gonorrhoea acuta anterior et posterior.

Stets nur geringes Exkret, dennoch waren reichlich Leukozyten anfangs in den Präparaten und erst nach längerer Zeit verringerte sich ihre Zahl. Auch in diesem Fall, der durch keine klinischen Erscheinungen wesentlich beeinflußt wurde, konnte ich eine allmähliche Steigerung der Prozentzahl der gefärbten Formelemente beobachten von etwa 30% bis zu 90%. Auch hier wurden bei einem Färbungsgrad von 80% die nach Gram gefärbten Kontrollpräparate negativ.

Fall 7.: K. P. 20 Jahre — Gonorrhoea acuta anterior et posterior, Lues latens.

Anfangs war das Exkret sehr reichlich und färbten sich etwa nur 10% der massenhaft enthaltenen Leukozyten. Nach einiger Zeit der Beobachtungen ließ das Exkret nach und färbten sich damit 40% der Leukozyten und ungefähr 30% der an Zahl vermehrten Epithelien. Als das Exkret nur mehr ganz spärlich war, färbten sich etwa 70% der Leukozyten und auch 80% der Epithelien. In diesem Stadium des färberischen Prozesses wurden die nach Gram gefärbten Präparate frei von Gonokokken und blieben auch negativ. Ganz allmählich verringerte sich die Zahl der Leukozyten, die zuletzt in den Präparaten zählbar wurden und sich gleich den Epithelien fast ausnahmslos färbten.

Fall 8.: E. W. 23 Jahre — Gonorrhoea subacuta anterior et posterior.

Das äußerst reichliche Exkret enthielt zu Beginn fast ausschließlich Leukozyten und wurde in kurzer Zeit sehr gering, worauf auch die Anzahl der Epithelzellen anstieg. Hand in Hand mit diesem plötzlichen Versiegen des Exkretes nahm auch die Färbung äußerst schnell zu. Wenn zuerst etwa 20% der Leukozyten nur gefärbt waren, wiesen mit Nachlassen des Exkretes schon 70% eine deutliche Färbung auf. Ebenso schnell wurden die klinischen Präparate rein und fanden sich in den Abstrichen keine Gonokokken mehr. Meine weiteren Untersuchungen des Exkretes zeigten langsam eine steigende Färbung bis auf 90% mit ganz geringen Schwankungen, die jedoch 70% niemals unterboten.

Fall 9.: J. M. 22 Jahre — Gonorrhoea subacuta anterior et posterior.

Ganz ähnlich wie bei Fall 8 waren in dem zu Anfang sehr reichlichen Exkret fast nur Leukozyten vorhanden, von denen sich nur ganz vereinzelte Zellen färbten. Die ersten klinischen Untersuchungen des Ausflusses nach Gram und mit Methylenblau ergaben einwandfrei Präparate, in denen keine Gonokokken nachzuweisen waren. Erst nach einigen Tagen war der Befund positiv. Die Menge des Exkretes ließ schon bald nach und traten die Epithelien in den Verdergrund der Bilder. In überraschend kurzer Zeit trat diese Besserung ein und stieg damit auch die Zahl der gefärbten Zellen bis auf 60%. Alsbald war so gut wie kein Exkret mehr zu gewinnen, und waren die Leukozyten auf einige wenige herabgesunken, die sich nahezu alle gut färbten. Damit trat die endgültige Heilung ein, die sich auch klinisch in negativen Befunden manifestierte.

Fall 10.: K. F. 38 Jahre — Gonorrhoea anterior chronica, Strictur der hinteren Harnröhre.

In diesem Fall war das Exkret stets gering. Leukozyten waren jedoch sehr zahlreich und färbten sich anfangs vielleicht 40%. Von den in den Präparaten enthaltenen Epithelien färbten sich dagegen

durchschnittlich 60—70%. Die Leukozyten schwankten manchmal sowohl an Zahl wie an Färbbarkeit, sodaß ab und zu auch 60% sich färbten. Ganz allmählich verminderten sich die Leukozyten in den Präparaten und vermehrten sich die Epithelzellen. Damit machte auch der färberische Prozeß Fortschritte, indem nun fast sämtliche Epithelien Farbe aufnehmen und annähernd 80% der Leukozyten sich färbten. Die mit den üblichen Methoden vorgenommenen Untersuchungen auf Gonokokken zeigten negative Befunde. Das Exkret verringerte sich nicht und die Färbung blieb sich gleich bis zur Entlassung des Patienten.

Wie ich schon zuvor erwähnte, waren meine Untersuchungen bei einer Cervicitis gonorrhoica ergebnislos und so beschränken sich die folgenden Fälle weiblicher Patienten auf gonorrhoische Urethritiden.

Fall 1.: J. K. 21 Jahre — Gonorrhoea ascendens.

Zu Beginn meiner Untersuchungen war das Exkret reichlich. Die Anzahl, wie die Färbung der Leukozyten schwankten täglich zwischen 30 und 40%. Nach einiger Zeit vermehrte sich das Exkret wieder erheblich und waren nur ganz vereinzelte Leukozyten gefärbt. Da sich das Allgemeinbefinden der Patientin von Tag zu Tag verschlechterte, mußte sowohl die Gonargin, wie auch Chlorjod-Behandlung unterbrochen werden. Daraufhin wurde das Exkret geringer, war aber immerhin noch reichlich. Es färbten sich nunmehr 60% und sogar 70% der Leukozyten. Ihre Anzahl verringerte sich und traten mehr Epithelzellen in den Präparaten auf, die bis zu 50% gefärbt waren. Die nach Gram gefärbten Präparate wurden gonokokkenfrei und die Färbung der einzelnen Formelemente nahm langsam immer mehr zu. Trotzdem machte eine Verschlechterung im subjektiven Befinden der Patientin immer mehr Fortschritte und wurde eine Verlegung in die Chirurgische Klinik notwendig.

Fall 2.: E. N. 19 Jahre — Gonorrhoea ascendens, Lues II Stromatitis.

Ganz ähnlich wie der Fall 1, war das Exkret zuerst reichlich. Es färbten sich etwa 60% der Leukozyten. Mit einer Verschlechterung im Befinden der Patientin nahm die Färbung wesentlich ab und sank sogar auf 10%. Sobald eine Besserung einsetzte, wurde das Exkret geringer und stieg die Zahl der gefärbten Leukozyten langsam wieder auf 40 und 50%. Nach einiger Zeit erreichte der Färbungsgrad 70 und 80%. Damit mehrten sich auch die Epithelien, von denen auch die meisten gefärbt waren. Die nach Gram gefärbten Kontrollpräparate wurden negativ. Plötzlich sank die Zahl der sich färbenden Zellen wieder herab auf 60 und 40%. Gram-Präparate wurden erneut positiv und der Krankheitszustand der Patientin verschlimmerte sich zusehends. Ein Adnextumor zwang zur Verlegung der Patientin in die gynäkologische Klinik.

Fall 3.: L. W. 25 Jahre — Gonorrhoea ascendens.

In dem verhältnismäßig geringen Exkret fanden sich massenhaft Leukozyten, die sich etwa zu 40% färbten. Von den Epithelien waren vielleicht 50% gefärbt. Allmählich erreichte die Färbung annähernd 60—70%. Erregungszustände erheischten eine Verlegung in die psychiatrische Klinik. Nach einigen Tagen wurde die Patientin zurückverlegt. Die Aussetzung der lokalen Behandlung hatte eine Verschlimmerung zur Folge. Das Exkret war sehr stark und waren höchstens 10% der Leukozyten gefärbt. Von den Epithelien färbten sich ungefähr 20%. Kurz nachdem die Lokalbehandlung wieder aufgenommen war, nahm die Färbung wieder zu, sodaß 60% der Leukozyten sich färbten. Das Exkret verringerte sich und auch die damit eintretende Vermehrung der Epithelien und ihre Färbung ließen auf eine Besserung des entzündlichen Prozesses schließen. Schon kurz darauf sank die Färbung wieder und eine das Krankheitsbild komplizierende Cystitis und ein Adnextumor erforderten eine erneute Verlegung der Patientin in die gynäkologische Klinik.

Fall 4.: A. L. 21 Jahre — Gonorrhoea acuta, Gravida menses VI.

Längere Zeit war das Exkret überaus reichlich und färbten sich die zahlreichen Leukozyten nur ganz vereinzelt. Nachdem die Patientin einige Zeit nicht behandelt worden war, begann nun die spezifische Lokalbehandlung. Darauf wurde das Exkret etwas geringer und stieg die Zahl der gefärbten Zellen nach und nach auf 20, 30 und 40%. Nur wenige Epithelien waren in den Präparaten zu finden und überstieg ihre Färbung nicht mehr wie 30%. Dank der Behandlung nahm das Exkret immer mehr ab und färbten sich alsbald 60% der Leukozyten und etwa 50% der Epithelzellen. Mit der Lokalbehandlung der Cervicitis gonorrhoica mußte in Anbetracht der vorgeschrittenen Gravidität aufgehört werden. Ein entzündlicher Nachschub in der Harnröhre ließ die Prozentzahl der gefärbten Leukozyten wesentlich sinken. Es traten gelegentlich Blutungen auf, die das gonorrhoische Exkret rötlich färbten. Die dann im Exkret sich vorfindenden Erythrozyten färbten sich nicht und waren deutlich an ihrem gelblichen Farbton zu erkennen. Ganz allmählich trat eine Besserung ein. Nachdem einige Wochen die Bilder stets eine Färbung von 60% der Formelemente aufzuweisen hatten, stieg sie nunmehr auf 80 und 90%. Mit dieser erhöhten Färbbarkeit der Zellen, wurden auch die nach Gram gefärbten Präparate negativ. Ab und zu fand ich anfangs einen Schleimfaden im Exkret, der sich rötlich färbte.

Fall 5.: E. H. 23 Jahre — Gonorrhoea chronica.

Im Verlauf einer sehr hartnäckigen Cervicitis gonorrhoica stellte sich auch eine stark sezernierende Urethritis ein und waren in den nach Gram gefärbten Präparaten massenhaft intra und ex-

trazelluläre Gonokokken nachweisbar. In diesem Stadium angestellte Untersuchungen ergaben eine Färbung von etwa 20% der Leukozyten. Mit dem Abklingen des entzündlichen Prozesses mehrte sich die Zahl der gefärbten Leukozyten und wurden die Epithelien reichlicher in den Präparaten. Auch diese nahmen bis zu 50% die Farbe auf. Mit der Zeit minderte sich das Exkret und nun färbten sich 80% der die Bilder beherrschenden Epithelien wie auch der nur mäßig vorhandenen Leukozyten. Gonokokken wurden nicht mehr gefunden und das Allgemein-Befinden der Patientin besserte sich zusehends.

Fall 6.: J. B. 23 Jahre — Gonorrhoea, Lues latens, Tabes incipiens.

Das Exkret war reichlich und färbten sich nur 10% der Leukozyten zu Beginn der Untersuchung. Von den Epithelien waren 50% schwach gefärbt. Langsam nahm die Färbung der Leukozyten zu und stieg auf 30 und 40%. Eine Lumbalpunktion verhinderte für einige Tage meine Untersuchungen. Nachher wurde das Exkret geringer und färbten sich 70 und 80% der Leukozyten und fast ausnahmslos alle Epithelzellen, die an Zahl den Leukozyten überlegen waren. Mit diesem Grade der Färbbarkeit wurden auch die Kontrollpräparate nach Gram negativ.

Fall 7.: Th. B. 23 Jahre — Gonorrhoea, Lues latens.

Trotzdem die Menge des Exkretes schon sehr bald nachließ, färbten sich nur 20% der Leukozyten und 40% der Epithelzellen. Mit geringen Schwankungen stieg die Färbung der Formelemente immer mehr, sodaß zuletzt fast sämtliche Epithelien und Leukozyten eine deutliche braunrote Färbung aufwiesen und in den nach Gram gefärbten Abstrichen keine Gonokokken mehr zu finden waren.

Fall 8.: K. P. 23 Jahre — Gonorrhoea, Lues latens.

Von den zahlreichen Leukozyten in dem reichlichen Exkret waren anfangs nur einige wenige gefärbt, dagegen waren die spärlich enthaltenen Epithelien fast ausschließlich gefärbt. Mit Abnahme des Exkretes verschob sich das Bild. 20% der Leukozyten färbten sich und von den Epithelien, die nun vermehrt waren, nahmen nur wenige die Farblösung auf. Kurz darauf wurde das Exkret wieder reichlicher und zeigten 40% der Leukozyten und 50% der Epithelien eine Färbung. Allmählich färbten sich 50, 60 und 70% der Leukozyten und nahmen fast alle Epithelien an der Färbung teil. Auch in diesem Fall wurden mit der erhöhten Färbbarkeit der Zellen die Grampräparate negativ.

Fall 9.: S. D. 29 Jahre — Gonorrhoea, Lues latens.

Wenn anfangs in dem stets nur geringen Exkret sich etwa 20% der Leukozyten und 30% der Epithelien färbten, so nahm die Färbung der Zellen mit der Zeit immer mehr zu, bis daß nach 3 Wochen fast sämtliche Epithelien sich deutlich färbten und von

den nahezu zählbaren Leukozyten auch nur 1 oder 2 ungefärbt blieben. Selbst auf eine Provokation mit Lugol und Gonargin zeigten die nach Gram gefärben Präparate keine Gonokokken mehr.

Fall 10.: K. H. 21 Jahre — Gonorrhoea, Lues latens.

Zum dritten Male acquirierte die Patientin eine Gonorrhoe. Das Exkret war stets gering. Zu Beginn meiner Untersuchungen färbten sich etwa 40% der reichlich vorhandenen Leukozyten und 30% der Epithelien. Hernach verminderten sich die Leukozyten und vermehrten sich die Epithelzellen. Mit dieser Veränderung der Bilder setzte auch ein Steigen der Prozentzahl der sich färbenden Zellen ein, sodaß 70 und 80% der Leukozyten und 90% der Epithelien der Färbung zugänglich wurden. Die Kontrollpräparate wurden damit negativ und nach einiger Zeit sah man kaum eine ungefärbte Zelle.

Fall 11.: M. B. 22 Jahre — Gonorrhoea, Lues latens.

Zum vierten Male wurde die Patientin wegen einer Gonorrhoe behandelt. In dem verhältnismäßig geringen Exkret waren reichlich Leukozyten, von denen sich vielleicht 20% färbten. Ihre Färbung stieg jedoch deutlich an und färbten sich 50, 60 und 80% allmählich. Von den Epithelzellen färbten sich zuerst etwa 60% und nachher annähernd 100%. Auch in diesem Fall wurden bei einer Gesamtfärbung von 90% keine Gonokokken in den zur Kontrolle nach Gram gefärbten Abstrichen mehr gefunden.

Fall 12.: C. M. 23 Jahre — Gonorrhoea, Lues latens.

Zweimal schon hatte die Patientin eine Gonorrhoe und wurde behandelt. Das Exkret war nur gering. Die anfangs verhältnismäßig große Leukozytenzahl sank erst allmählich auf eine ganz geringe Anzahl herab. Zugleich vermehrten sich die Epithelien. Im Gegensatz zu den ersten Bildern, bei denen nur etwa 20% der Leukozyten gefärbt waren und vielleicht 50% der Epithelien, vermehrte sich die Färbung immer mehr, bis daß sich am Ende meiner Beobachtungen nahezu sämtlichen Zellen deutlich färbten. Kontrollpräparate wurden damit auch negativ.

Fall 13.: E. S. 26 Jahre — Gonorrhoea.

Auch diese Patientin erkrankte vor Jahresfrist schon einmal an einer Gonorrhoe. Das Krankheitsbild verlief ohne jegliche weitere Komplikation, und wenn zu Beginn das mäßige Exkret zahlreiche Leukozyten aufwies, die nur zu 20% sich färbten, so stieg alsbald die Zahl der Epithelien beträchtlich und nahm der färberische Prozeß stetig zu, sodaß schon nach kurzer Zeit der größte Prozentsatz der Zellen sich färbte, und in den Grampräparaten keine Gonokokken mehr nachweisbar waren.

Fall 14.: A. H. 20 Jahre — Gonorrhoea chronica.

In diesem Fall blieb die Färbung des stets mäßigen Exkretes lange Zeit sich vollkommen gleich. Ungefähr 40% der Leukozyten und 50% der Epithelien wiesen eine Färbung auf. Ganz allmählich wurde das Exkret sehr spärlich und zeigten die Bilder vorwiegend Epithelien, von denen sich fast alle färbten. Auch die wenigen Leukozyten nahmen immer mehr Farbe auf, sodaß sich zum Schluß meiner Untersuchungen kaum mehr eine ungefärbte Zelle vorfand. Erst mit dieser Zunahme des färberischen Prozesses wurden die Kontrollpräparate negativ.

Fall 15.: J. Sch. 22 Jahre — Gonorrhoea, Totalexstirpation.

Stets nur äußerst geringes Exkret. Zu Anfang fanden sich viele Leukozyten in den Präparaten. Die Färbung derselben betrug 20 % und stieg langsam auf 30 und 40 %. Dann nahm ihre Anzahl in den Bildern sichtlich ab und stieg auch die Epithelfärbung von 40 auf 60 und 80 %. Alsbald war keine ungefärbte Zelle mehr im Bilde, sondern erschienen Epithelien wie Leukozyten alle gleich braunrot gefärbt. Mit diesem Grad der Farbaufnahme ließen sich auch in den Grampräparaten keine Gonokokken mehr nachweisen.

Fall 16.: E. R. 19 Jahre — Gonorrhoea.

Mit ganz geringen Schwankungen färbten sich in dem reichlichen Exkret ungefähr 40 % der Leukozyten. 3 Tage trat eine Verschlechterung in dem Befinden der Patientin ein und sank die Färbung sogleich auf 10 %. Mit der Besserung setzte eine Steigerung der Färbbarkeit wieder ein und färbten sich 40 und 60, ja 80 % der Leukozyten. Zu gleicher Zeit nahm auch die Epithelfärbung zu. Bei 80 % gefärbter Zellelemente wurde zum ersten Male das nach Gram gefärbte Präparat negativ. Die Färbung nahm zu, bis daß sich annähernd 100 % aller Zellen färbten.

Fall 17.: M. R. 22 Jahre — Gonorrhoea.

Zum zweiten Male erkrankte die Patientin an einer Gonorrhoe. Zuerst war das Exkret sehr spärlich und waren die Epithelien in der Überzahl. Fast sämtliche Zellen waren ungefärbt. Nach einiger Zeit nahm das Exkret zu und mehrten sich die Leukozyten von denen 30 % gefärbt waren. Schon nach kurzer Zeit änderte sich das Bild wieder zum Vorteil der Epithelien und erhöhte sich die Färbbarkeit der Bilder auf 70, 80 % und mehr. Mit Eintritt dieser vermehrten Farbaufnahme ließen sich keine Gonokokken mehr in den Kontrollpräparaten finden.

Fall 18.: U. G. 23 Jahre — Gonorrhoea.

Die Erkrankung blieb auf die Urethra lokalisiert. Das Exkret war zuerst reichlich und färbten sich 10 % der Leukozyten und 30 % der Epithelien, jedoch nur schwach.

Dann nahmen etwa 50 % der Zellen die Farbe auf, das Exkret ging wesentlich zurück und damit färbten sich 70, 80 und 90% der Leukozyten und ausnahmslos alle Epithelien. Präparate nach Gram gefärbt zeigten keine Gonokokken mehr, selbst nach einer Provokation mit Lugol und Gonargin.

Fall 19.: E. K. 19 Jahre — Gonorrhoea.

Das Exkret war stets sehr gering und die Leukozyten in der Minderzahl. Wenn die Epithelien zu Anfang höchstens zu 30 % eine Färbung aufzuweisen hatten, stieg dieselbe langsam auf 50, 60 und 70%, bis daß überhaupt fast sämtliche sich färbten. In diesem Fall war bei der geringen Anzahl der Leukozyten ihre vermehrte Färbung deutlich zu verfolgen und bis auf ganz geringe Schwankungen keine Besonderheiten zu beobachten. Auch hier wurden die Präparate negativ bei einer Gesamtfärbung von 80 % .

Fall 20.: K. M. 22 Jahre — Gonorrhoea.

Stets war das Exkret gering. Die Leukozyten färbten sich zu 30—40 % . Von den Epithelien waren vielleicht 50 % gefärbt, teils schwach, teils intensiv. Nach längerer Beobachtung stieg die Leukozytenfärbung auf 60 % und von den Epithelien hatten sich 70 % mit Farbe beladen. Langsam vermehrten sich dann die gefärbten Zellen, sodaß schließlich 90 % der Leukozyten und annähernd alle Epithelien gefärbt wurden. Auch in diesem Fall ergaben die klinischen Kontrollpräparate, daß mit einer Färbbarkeit von 80—90 % der Formelemente keine Gonokokken mehr gefunden wurden.

Der Übersicht halber ließ ich die Resultate einiger interessanter Versuchsanordnungen bisher unerwähnt. Angeregt durch das wesentlich veränderte Bild, das ich bei Fall 2 der männlichen Patienten erhielt nach einer Wärmeapplikation, ließ ich in verschiedenen Fällen, in denen sich nur ein geringer Prozentsatz der Zellen färbte, 1 bis 2 Stunden vor der Untersuchung ein Thermophor von etwa 70° —80° Wärme auflegen. Die hierauf angestellten Untersuchungen ergaben stets eine Steigerung des färberischen Prozesses von 30—40%. Dem zufolge hat die Wärme einen schädigenden Einfluß auf die Zellwände und spricht dieser Vorgang für die physikalische Theorie der Färbung. Meine fortlaufend ausgeführten Untersuchungen bei den zuvor einzeln angeführten 30 Fällen berechtigen mich, meines Erachtens dieser Färbung mittels der von Seyderhelm angegebenen Mischung hochkolloidaler Farbstoffe eine gewisse diagnostische Bedeutung zuzusprechen. Wie aus meinen Untersuchungen deutlich und einwandfrei hervorgeht, färben sich auf Zusatz der kolloidalen Farbstofflösung bei frisch entzündlichen gonorrhoischen Prozessen nur einige wenige Zellelemente. Dies beweist, daß die meisten Zellen leben und ihre Membranen noch ungeschädigt sind und daher der Farbstoff nicht hindurchdiffundieren kann. Ist dagegen die

gonorrhoische Entzündung im Abklingen, so sind die meisten Formelemente der Farbstofflösung zugänglich geworden. Die Zellen sind gealtert, ihre Wände sind geschädigt und so vermag die Farbe in ihr Inneres einzudringen. Der Grad der Schädigung läßt sich in der verschiedenen Schnelligkeit und Intensität der Färbung deutlich erkennen. Eine genaue wissenschaftliche Erklärung dafür, daß mit dem Abklingen eines Entzündungsprozesses sich weit mehr Leukozyten färben, d. h. degeneriert sind, läßt sich wohl kaum aufstellen, doch wäre denkbar, daß durch das Nachlassen des Exkretes die Leukozyten länger in den Harnwegen verweilen und dadurch altern oder ihre Zellwände geschädigt werden. Obwohl in den meisten Fällen die Epithelzellenfärbung sich äußerst bunt gestaltete, konnte ich des öfteren beobachten, daß sich Epithelien wie Leukozyten gleichmäßig bräunlichrot färbten. Da auch sonst bei erhöhter Färbbarkeit der Bilder die Mehrzahl der Leukozyten diesen Farbton aufwiesen, möchte ich diese Färbung als den Ausdruck stärkster Degeneration ansehen. Diese färberische Methode ermöglicht demnach, aus der Zahl der sich färbenden oder nicht färbenden Zellelemente wie aus dem Farbton wertvolle Schlüsse zu ziehen auf den Grad der Entzündung. Jeglicher erneuter entzündlicher Nachschub und jede Komplikation im klinischen Verlaufe der gonorrhoischen Erkrankung spiegelt sich getreulich wieder in einer geringeren Färbbarkeit der Bilder. Kontrollpräparate, die ich in allen Stadien machte und nach Gram oder mit Methylenblau färbte, zeigten mir, daß bei einem Färbungsgrad von 80—90 % der Leukozyten wie Epithelien keine Gonokokken mehr nachzuweisen waren.

Zum Schlusse dieser Arbeit ist es mir eine angenehme Pflicht, Herrn Privatdozent Oberarzt Dr. Julius Mayr für die Überlassung von Thema und Material meinen ganz ergebenen Dank auszusprechen.

LITERATURVERZEICHNIS.

1. Deutsche medizinische Wochenschrift Nr. 32, 49. Jahrgang Seyderhelm, Prof. und Lampe (Göttingen):
„Über neue intravitale Verwendungsmöglichkeiten kolloidaler Farbstoffe".
2. Dermatologische Wochenschrift Nr. 49/50 Band 77, 1923: „Zur kritischen Auswertung gefärbter Strukturen in fixierten Präparaten" von Prof. Dr. Wilhelm v. Möllendorff.
3. „Die Prüfung der Vitalität isolierter Zellen mittels kolloidaler Farbstoffe" von Prof. Seyderhelm 1924.
4. Inauguraldissertation von Helene v. Loeseke in Bruns Beiträgen für Chirurgie in der Festschrift für Stich in Göttingen.

LEBENSLAUF.

Ich, Maria, Johann-Heinrich, Eduard, Otto KESSELKAUL bin geboren am 27. Oktober 1901 in AACHEN als Sohn des Dr. phil. Ludwig KESSELKAUL. Ostern 1908 trat ich in die Vorschule des Aachener Kaiser-Karls-Gymnasiums ein, welches ich von Ostern 1912 bis Ostern 1921 besuchte, und von wo ich mit dem Reifezeugnis entlassen wurde. Das medizinische Studium begann ich im Sommersemester 1921 in Freiburg i. B. und nach 5 vorklinischen Semestern unterzog ich mich dortselbst dem Physikum, dann studierte ich anschließend noch 1 klinisches Semester an der gleichen Universität. Die 4 übrigen klinischen Semester studierte ich an der Universität München, wo ich im Sommer 1926 das medizinische Staatsexamen ablegte.

Druck von Ph. Waizmann, München, Kolosseumstr. 2.